

PERBANDINGAN GAMBARAN HISTOPATOLOGI MUKOSA KOLON TIKUS PUTIH (*RATTUS NORVEGICUS*) GALUR WISTAR SETELAH DILAKUKAN WASHOUT ANTARA YANG MENGGUNAKAN NaCl 0,9% DAN LARUTAN GARAM MEJA 1%

Lindayanti Tanzil, Rizki Diposarosa, Anglita Yantisetiasti

Abstract

Introduction: Rectal irrigation is a simple procedure to wash out the rectum by placing catheter tube into the rectum and a water/salt solution was inserted through the tube. 0.9% NaCl is often used as rectal irrigation solution for patients with Hirschsprung's disease. There is various type of solution, some of them can be bought at pharmacy or drug store, and the other is homemade solution. Salt solution is considered equal to 0.9% NaCl. It is easy to make with relatively lower cost. However, in Indonesia, salt had been fortified. The aim of this study is to evaluate the histopathology alterations caused by 1% salt solution compared with 0.9% NaCl.

Methods: This was an experimental study on 12 Wistar rats, divided into 2 groups. The first group had rectal irrigation using 0.9% NaCl and the second group had rectal irrigation using 1% salt solution. After rectal irrigation was performed, the specimens from large bowel were obtained from each rat and histopathology were evaluated and graded by 3 parameters including congestion, edema and inflammation. Mann Whitney and Independent-T test were used to analyze the data.

Results: The degree of congestion, edema and inflammation were no significantly differences between the two groups ($p=0,065$, $p=0,306$ and $p=0,296$).

Conclusion: There was no significantly histopathology difference between using 0.9% NaCl and 1% salt solution as rectal irrigation solution (J I Bedah Indones. 2014;43:10-16).

Keywords: rectal irrigation, 0.9% NaCl, salt solution, histopathology

Abstrak

Pendahuluan: Irigasi usus melalui rektum atau washout merupakan suatu prosedur menggunakan sebuah pipa yang dimasukkan melalui anus dan sejumlah cairan dimasukkan melalui pipa tersebut dengan tujuan untuk membersihkan usus. NaCl 0,9% sering digunakan pada pasien-pasien penderita penyakit Hirschsprung sebagai cairan washout. Ada berbagai jenis cairan washout yang digunakan, beberapa diantaranya berupa cairan siap pakai yang dapat dibeli di apotek atau toko obat, cairan lainnya dapat dibuat di rumah yaitu larutan garam. Larutan garam ini dianggap sama dengan NaCl 0,9%. Larutan ini selain mudah dibuat dengan biaya yang relatif lebih rendah, tentu saja diharapkan efektivitasnya sama dengan NaCl 0,9%. Namun, garam yang beredar di Indonesia sebagian besar telah mengalami fortifikasi iodium. Tujuan penelitian ini untuk melihat perubahan histopatologi setelah dilakukan washout menggunakan larutan garam meja 1% dibandingkan dengan NaCl 0,9%.

Metode: Penelitian ini merupakan penelitian eksperimental menggunakan 12 tikus Wistar yang terbagi dalam 2 kelompok yaitu kelompok yang dilakukan washout menggunakan NaCl 0,9% dan kelompok yang dilakukan washout menggunakan larutan garam meja 1%.

Setelah kedua kelompok dilakukan washout, sampel jaringan diambil dari kolon kemudian dilakukan pemeriksaan histopatologi untuk melihat gambaran kongesti, edema dan inflamasi pada mukosa kolon tikus. Analisis statistik menggunakan Mann Whitney dan Independent-T test, signifikan jika $p<0,05$.

Hasil: Variabel kongesti, edema dan inflamasi pada kelompok NaCl 0,9% mempunyai skor rata-rata yang lebih tinggi dibandingkan kelompok larutan garam meja 1%. Berdasarkan hasil uji statistik tidak terdapat perbedaan yang bermakna antara kedua kelompok (kongesti

Alamat Korespondensi
dr. Lindayanti Tanzil
Program Pendidikan Dokter Spesialis Bedah Anak
Fakultas Kedokteran Universitas Padjadjaran
Email: lind_venus@yahoo.com

$p=0,065$, edema $p=0,306$, inflamasi $p=0,296$).

Kesimpulan: Tidak terdapat perbedaan histopatologi yang bermakna antara penggunaan NaCl 0,9% dan larutan garam meja 1% sebagai cairan *washout* (J I Bedah Indones. 2014;43:10–16).

Kata Kunci: *washout*, NaCl 0,9%, larutan garam, histopatologi

Pendahuluan

Irigasi usus merupakan tindakan mengosongkan dan membersihkan usus.¹ Irigasi usus digunakan pada anak dan dewasa, dan telah terbukti aman dan efektif.² Irigasi usus melalui rektum atau *washout* merupakan suatu prosedur irigasi usus yang dilakukan dengan cara memasukkan sejumlah cairan NaCl 0,9% melalui sebuah pipa yang dimasukkan melalui anus.^{3,4,5,6,7} *Washout* sering dilakukan pada bayi dan anak yang menderita penyakit *Hirschsprung* untuk mengempiskan usus yang dilatasi, dapat juga digunakan untuk mengendalikan *inkontinensia feses* dan sebagai persiapan usus untuk tindakan pembedahan maupun pemeriksaan usus lainnya.⁸ *Washout* juga digunakan sebagai pencegahan *enterokolitis preoperatif* pada pasien penyakit *Hirschsprung* dan untuk pengobatan *enterokolitis* yang terjadi setelah operasi *pull-through*.^{9,10}

Efek irigasi usus tergantung dari jenis dan jumlah cairan yang digunakan untuk menghasilkan respon *gastrokolik*; dengan cara meningkatkan motilitas usus. Cairan yang digunakan mempunyai efek yang berbeda pada sistem *gastrointestinal* tergantung dari kandungan yang terdapat dalam cairan dan bagian dari sistem *gastrointestinal*. Pada umumnya, jika kandungan yang terdapat pada cairan kurang diserap dalam usus, maka sedikit pula perubahan yang didapatkan dalam sistem usus.¹¹ Pada penelitian yang dilakukan oleh Bingol–Kologlu dkk dan Demirogullari dkk, terdapat perubahan histopatologi pada saluran *gastrointestinal* yang disebabkan oleh cairan irigasi usus. Hal ini menyebabkan berbagai tingkat perubahan histologi saluran *gastrointestinal* seperti kongesti, edema dan inflamasi jaringan.^{12,13} Jaringan yang mengalami kongesti, edema dan inflamasi mempunyai efek yang merugikan pada penyembuhan *anastomosis*. Oleh karena itu, metode persiapan usus yang digunakan haruslah efektif dan tidak menyebabkan edema jaringan, kongesti, dan inflamasi. Sehingga setelah dilakukan irigasi usus, diharapkan perubahan morfologi usus masih dalam batas fisiologis untuk

mencapai hasil pembedahan yang terbaik.¹²

Ada berbagai jenis cairan *washout* yang digunakan, beberapa diantaranya berupa cairan siap pakai yang dapat dibeli di apotek atau toko obat, cairan lainnya dapat dibuat di rumah yaitu larutan garam. Larutan garam ini dianggap sama dengan cairan *normal saline* (NaCl 0,9%).^{14,15} Levitt dan Pena membuat larutan garam 1,5–2% (1 liter air ditambah 3–4 sendok teh garam),¹⁵ Fakultas Kedokteran Ohio menggunakan larutan garam meja 1% (2 sendok teh garam meja ke dalam 1000 mL atau 4 gelas air keran),¹⁶ pusat kolorektal di Cincinnati *Children's Hospital* menganjurkan larutan garam meja 0,75% (1000 mL air ditambah 1½ sendok teh garam meja),¹⁴ Sinha dkk dalam penelitiannya menggunakan larutan garam 1% (10 gram NaCl dalam 1 liter air keran),¹⁷ Singh dkk mengatakan cara termudah membuat NaCl 0,9% di rumah adalah larutan garam 1% (2 sendok teh garam dalam 1 liter air, dengan asumsi bahwa 1 sendok teh mengandung 5 gram garam).¹⁸

NaCl 0,9% sering digunakan pada pasien–pasien penderita penyakit *Hirschsprung* sebagai cairan *washout*. Tidak hanya di rumah sakit, seringkali *washout* dianjurkan dilakukan di rumah sebanyak dua kali dalam sehari untuk mencegah stasis feses dalam usus yang dapat menyebabkan berkembangnya bakteri. Mayoralitas pasien penderita penyakit *Hirschsprung* adalah pasien yang kurang mampu dan tinggal di daerah pedesaan. NaCl 0,9% mudah ditemukan di kota–kota besar, namun belum tentu tersedia di desa–desa terpencil. Keterbatasan biaya pada pasien–pasien dengan sosial ekonomi yang rendah akan membebani pasien untuk membeli cairan ini. Beberapa ahli berpendapat bahwa untuk menghemat biaya, larutan garam yang setara dengan NaCl 0,9% dapat dibuat di rumah. Larutan ini selain mudah dibuat dengan biaya yang relatif lebih rendah, tentu saja diharapkan efektivitasnya sama dengan NaCl 0,9%. Namun, garam yang beredar di Indonesia sebagian besar telah mengalami *fortifikasi iodium*. Belum ada penelitian yang mengemukakan bahwa larutan garam meja 1% sama

baiknya dengan NaCl 0,9% untuk digunakan sebagai cairan *washout*. Perubahan histopatologi mukosa usus yang terjadi akibat penggunaan larutan garam meja 1% ini belum diketahui dengan jelas. Melalui penelitian ini, penulis mencoba meneliti apakah ada perbedaan gambaran histopatologi mukosa kolon tikus putih (*Rattus norvegicus*) galur Wistar setelah dilakukan washout menggunakan larutan garam meja 1% dibandingkan dengan cairan *normal saline* (NaCl 0,9%). Penelitian ini diharapkan dapat memberikan pilihan alternatif mengenai cairan *washout* yang aman, murah, mudah digunakan dan dapat membersihkan dengan baik.

Metode

Penelitian ini merupakan studi eksperimental analitik menggunakan hewan coba tikus putih (*Rattus norvegicus*) galur Wistar. Besar sampel pada penelitian ini berjumlah 12 ekor tikus yang dibagi menjadi dua kelompok. Kelompok I adalah kelompok tikus yang dilakukan *washout* menggunakan NaCl 0,9% dan kelompok II adalah kelompok tikus yang dilakukan washout menggunakan larutan garam meja 1%. Penelitian ini dilakukan di Laboratorium Farmakologi FK-Unpad dan Laboratorium Patologi Anatomi FK-Unpad/RS Hasan Sadikin mulai tanggal 15 Juli 2013 sampai dengan 30 Juli 2013. Penelitian ini telah di setujui oleh Komite Etik Penelitian Kesehatan Hewan Coba RS. Hasan Sadikin Bandung.

Semua hewan coba hanya diberi diit *clear water* selama 24 jam sebelum tindakan *washout*. *Washout* dilakukan dengan menggunakan kateter Foley no.8F yang ujungnya telah diolesi gel dimasukkan sepanjang 3 cm ke dalam lubang anus tikus, kemudian NaCl 0,9% atau larutan garam meja 1% sebanyak 20 mL dimasukkan melalui kateter Foley, hal ini diulang sebanyak tiga kali. Delapan jam setelah tindakan *washout*, semua hewan coba dibius hingga mati kemudian dilakukan tindakan pembedahan untuk pengambilan sampel jaringan pada kolon desendens. Sampel difiksasi dengan formalin 10% kemudian dikirim ke laboratorium Patologi Anatomi untuk diproses dan dilakukan penilaian secara histopatologis mengenai perubahan mukosa kolon dalam hal kongesti, edema dan inflamasi pada dinding kolon. Penilaian derajat

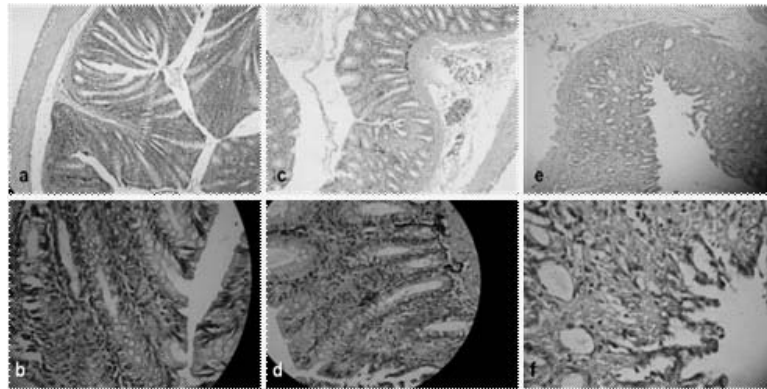
perubahan histopatologi menggunakan skor yang dibuat oleh Bingol-Kologlu dkk¹² dimana, skor 0 jika tidak didapatkan perubahan histopatologi, skor 1 jika perubahan histopatologi yang terjadi hanya terbatas pada mukosa, skor 2 jika perubahan histopatologi melibatkan mukosa dan submukosa, dan skor 3 jika perubahan histopatologi melebihi lapisan submukosa. Data dari kedua kelompok dilakukan uji normalitas menggunakan uji Shapiro-Wilk. Data yang normal selanjutnya dilakukan uji dengan *independent-T test* sedangkan bila data tidak normal digunakan uji alternatif yaitu *Mann Whitney test*. Kesimpulan yang diambil berdasarkan nilai signifikansi P apabila nilai P lebih kecil dari α (0,05). Peneliti menggunakan alat bantu untuk komputasi data dengan menggunakan program komputer SPSS ver. 13 for Windows.

Hasil

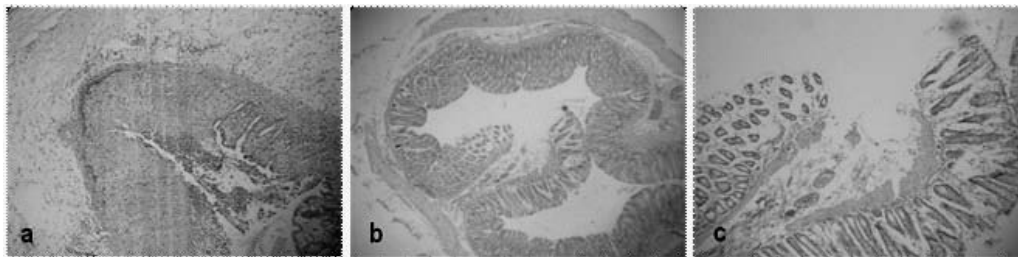
Pada kelompok I didapatkan kongesti derajat sedang sebanyak 4 (66,7%) sampel dan kongesti derajat berat sebanyak 2 (33,3%) sampel. Pada kelompok II didapatkan kongesti derajat ringan sebanyak 2 (33,3%) sampel, kongesti derajat sedang sebanyak 1 (16,7%) sampel, kongesti derajat berat pada 1 (16,7%) sampel dan sebanyak 2 (33,3%) sampel tidak ditemukan kongesti.

Edema derajat ringan sebanyak 4 (66,7%) sampel dan 2 (33,3%) sampel edema derajat sedang ditemukan pada kelompok I. Sedangkan pada kelompok II didapatkan edema derajat ringan sebanyak 1 (16,7%) sampel, edema derajat sedang sebanyak 2 (33,3%) sampel dan tidak didapatkan edema pada 3 (50%) sampel.

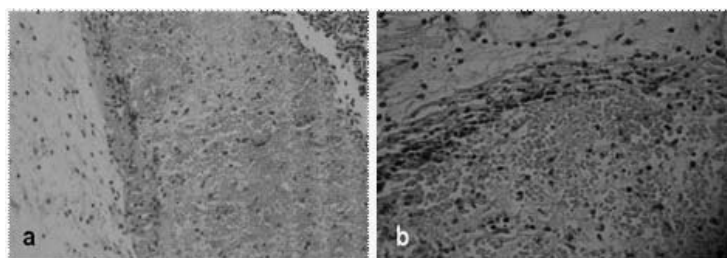
Variabel inflamasi pada kelompok I didapatkan inflamasi derajat ringan sebanyak 2 (33,3%) sampel, inflamasi derajat sedang sebanyak 3 (50%) sampel dan inflamasi derajat berat sebanyak 1 (16,7%) sampel. Sedangkan pada kelompok II didapatkan inflamasi derajat ringan sebanyak 2 (33,3%) sampel, inflamasi derajat sedang sebanyak 3 (50%) sampel dan 1 (16,7%) sampel tidak ditemukan inflamasi. Distribusi data hasil penelitian ini tercantum pada tabel 2.



Gambar 1. Gambaran histopatologi menggunakan pewarnaan HE. a Pembesaran dengan lensa obyektif 10 kali. b. Pembesaran dengan lensa obyektif 40 kali. Pada kedua gambar tidak tampak perubahan histopatologi (kongesti, edema dan inflamasi) pada seluruh lapisan usus (skor 0), c Pembesaran dengan lensa obyektif 10 kali. d. Pembesaran dengan lensa obyektif 40 kali. Pada kedua gambar ditunjukkan kongesti derajat ringan (tampak kongesti pada lapisan mukosa, skor 1), e Pembesaran dengan lensa obyektif 10 kali. f. Pada kedua gambar ditunjukkan kongesti derajat berat (tampak kongesti hingga melebihi lapisan submukosa, skor 3).



Gambar 2. Gambaran histopatologi menggunakan pewarnaan HE. a dan b. Pembesaran dengan lensa obyektif 10 kali. b. Pembesaran dengan lensa obyektif 40 kali. Pada gambar a ditunjukkan edema derajat ringan (tampak edema pada lapisan mukosa, skor 1), Pada gambar b dan c ditunjukkan edema derajat sedang (tampak edema pada lapisan mukosa dan submukosa, skor 2).



Gambar 3. Gambaran histopatologi menggunakan pewarnaan HE dengan pembesaran lensa obyektif 40 kali. Pada gambar a ditunjukkan inflamasi derajat sedang (tampak inflamasi pada lapisan mukosa dan submukosa, skor 2), Pada gambar b ditunjukkan inflamasi derajat berat (tampak inflamasi hingga melebihi lapisan submukosa, skor 3).

Perbandingan kongesti, edema dan inflamasi mukosa kolon tikus Wistar pada kedua kelompok (tabel 2) didapatkan bahwa variabel kongesti, edema dan inflamasi pada kelompok larutan garam meja 1% mempunyai skor rata-rata yang lebih rendah dibandingkan dengan kelompok NaCl 0,9%. Berdasarkan hasil uji statistik *Mann Whitney test* dan *Independent-T test*

pada tingkat kepercayaan 95% didapatkan variabel kongesti $p=0,065$, variabel edema $p=0,306$ dan variabel inflamasi $p=0,296$ sehingga menunjukkan tidak ada perbedaan yang bermakna ($p >0,05$) antara kelompok NaCl 0,9% dengan kelompok larutan garam 1%.

Tabel 1. Distribusi Data

Kelompok	Perubahan Histopatologi											
	Kongesti				Edema				Inflamasi			
	0	1	2	3	0	1	2	3	0	1	2	3
Kelompok I	-	-	4	2	-	4	2	-	-	2	3	1
Kelompok II	2	2	1	1	3	1	2	-	1	2	3	-

Tabel 2. Perbandingan Histopatologi Mukosa Kolon Tikus Wistar antara Kelompok NaCl 0,9% dengan Kelompok Larutan Garam Meja 1%

Variabel	Kelompok		Nilai p
	I	II	
	Rerata ± SB	Rerata ± SB	
Kongesti	2,33 ± 0,516	1,17 ± 1,169	0,065*
Edema	1,33 ± 0,516	0,83 ± 0,983	0,306*
Inflamasi	1,83 ± 0,753	1,33 ± 0,816	0,296 [#]

Keterangan : * *Mann Whitney test*
Independent-T test

Pembahasan

Terjadinya perubahan histopatologi pada saluran *gastrointestinal* disebabkan oleh cairan irigasi. Hal ini menyebabkan berbagai tingkat perubahan histologi saluran *gastrointestinal* seperti kongesti, edema dan inflamasi jaringan.¹² Menurut Bucher, pada usus yang dilakukan irigasi akan terjadi kerusakan yang signifikan pada lapisan epitel dan *superficial mucus* kolon. Kerusakan usus ini sudah dapat terlihat 4–8 jam setelah dilakukan irigasi usus.¹⁹

Bingol–Kologlu dkk melaporkan terjadinya kongesti, edema dan inflamasi derajat berat pada grup yang diberi cairan NaCl 0,9%.¹² Buyukyavuz dalam studinya mendapatkan perubahan kongesti, edema dan inflamasi derajat sedang hingga berat pada grup NaCl 0,9%.¹¹ Namun Demirogullari dkk mendapatkan perubahan histopatologi yang ringan pada kelompok NaCl 0,9% dan secara statistik tidak ada perbedaan yang signifikan dengan kelompok kontrol.¹³ Soyer dkk dalam penelitiannya tidak mendapatkan perbedaan yang signifikan antara beberapa jenis cairan yang digunakan sebagai irigasi usus dalam hal jumlah dan durasi.²

Sama halnya dengan penelitian–penelitian yang telah dilakukan, hasil yang didapatkan pada penelitian ini memperlihatkan adanya perubahan histopatologi pada mukosa kolon tikus Wistar yang dilakukan *washout*. Pada penelitian ini tampak bahwa terjadi kongesti, edema dan inflamasi dalam derajat sedang hingga berat pada kelompok NaCl 0,9%. Sedangkan pada

kelompok larutan garam 1% terjadi kongesti, edema dan inflamasi derajat ringan hingga sedang. Namun hasil yang didapatkan pada kedua kelompok ini tidak menunjukkan perbedaan yang bermakna ($p > 0,05$).

Berdasarkan hasil uji statistik yang terdapat pada tabel.3 didapatkan bahwa rerata skor kongesti pada kelompok larutan garam meja 1% lebih rendah dibandingkan kelompok NaCl 0,9% ($1,17 \pm 1,169$ vs $2,33 \pm 0,516$). Hal ini menunjukkan bahwa perubahan derajat kongesti mukosa kolon tikus Wistar yang lebih rendah didapatkan pada kelompok yang dilakukan *washout* menggunakan larutan garam meja 1%, namun berdasarkan uji statistik *Mann Whitney test* pada tingkat kepercayaan 95% didapatkan nilai $p = 0,065$, hal ini menunjukkan bahwa tidak ada perbedaan yang bermakna ($p > 0,05$) antara kelompok NaCl 0,9% dengan kelompok larutan garam 1%. Pada variabel edema, didapatkan rerata skor edema pada kelompok larutan garam meja 1% lebih rendah dibandingkan kelompok NaCl 0,9% ($0,83 \pm 0,983$ vs $1,33 \pm 0,516$). Edema mukosa kolon tikus Wistar yang terjadi pada kelompok yang dilakukan *washout* menggunakan larutan garam meja 1% lebih rendah derajat perubahannya dibandingkan dengan kelompok yang dilakukan *washout* menggunakan NaCl 0,9%. Berdasarkan uji statistik *Mann Whitney test* pada tingkat kepercayaan 95% didapatkan nilai $p = 0,306$, hal ini menunjukkan tidak ada perbedaan yang bermakna ($p > 0,05$) antara kelompok NaCl 0,9% dengan kelompok larutan garam 1%.

Demikian pula pada variabel inflamasi, didapatkan rerata skor inflamasi lebih rendah pada kelompok larutan garam meja 1% dibandingkan kelompok NaCl 0,9% ($1,33 \pm 0,816$ vs $1,83 \pm 0,753$). Hal ini menunjukkan bahwa derajat inflamasi mukosa kolon tikus Wistar yang lebih rendah didapatkan pada kelompok yang dilakukan *washout* menggunakan larutan garam meja 1%. Berdasarkan uji statistik Independent-T test pada tingkat kepercayaan 95% didapatkan nilai $p=0,296$, hal ini menunjukkan tidak ada perbedaan yang bermakna ($p >0,05$) antara kelompok NaCl 0,9% dengan kelompok larutan garam 1%.

Pada kelompok larutan garam meja 1% didapatkan rerata skor lebih rendah dibandingkan dengan kelompok NaCl 0,9%. Hal ini mungkin disebabkan karena osmolaritas larutan garam meja 1% lebih tinggi dibandingkan NaCl 0,9% sehingga menyebabkan perpindahan cairan intrasel ke ekstrasel sehingga terjadi trauma kimiawi yang lebih sedikit pada jaringan. Efek dari irigasi usus tergantung dari jenis dan jumlah cairan yang digunakan. Cairan yang digunakan mempunyai efek yang berbeda pada sistem *gastrointestinal* tergantung dari kandungan yang terdapat dalam cairan. Pada umumnya, jika kandungan yang terdapat pada cairan kurang diserap dalam usus, maka sedikit pula perubahan yang didapatkan dalam usus. Karena natrium dan air terutama diabsorpsi pada usus, maka *washout* menggunakan NaCl 0,9% akan memberikan lebih banyak perubahan dalam usus.¹¹ *Toksistas yodium* sebagai cairan irigasi tampak bervariasi antara ringan sampai tidak ada, hanya terbatas pada eritema mukosa yang ringan. Tidak ada efek toksik yang ditemukan karena penyerapan yodium / iodium oleh mukosa.²⁰

Perubahan yang terjadi dalam hal kongesti, edema dan inflamasi menunjukkan terjadinya suatu respon inflamasi yang diakibatkan oleh trauma. Trauma yang mungkin terjadi selama proses *washout* yaitu trauma mekanik akibat insersi selang kateter dan trauma kimiawi akibat kandungan cairan *washout* yang mengandung ion-ion yang akan diserap dalam usus. Perubahan histopatologi yang ditimbulkan akibat penggunaan larutan garam 1% tidak berbeda dengan NaCl 0,9%. Hal ini dikarenakan kandungan larutan garam 1% sebagian besar sama dengan NaCl 0,9%.

Walaupun larutan garam tersebut mengandung tambahan iodium namun tampaknya tidak memberikan perbedaan yang bermakna dengan NaCl 0,9%.

Kesimpulan

Cairan irigasi menyebabkan berbagai tingkat perubahan histopatologi pada saluran *gastrointestinal* seperti kongesti, edema dan inflamasi jaringan. Perubahan histopatologi yang ditimbulkan akibat penggunaan larutan garam 1% sebagai cairan *washout* tidak berbeda dengan menggunakan NaCl 0,9% sebagai cairan *washout*.

Daftar Pustaka

1. Broadbent A, Aspin A. 2011. *Guideline for the Management of Bowel Irrigation (Rectal Washout) for Under One Year Old Infants and Children*. Leeds Children's Hospital. Diunduh dari situs web <http://www.yorkshireneonet.nhs.uk> [17/2/13]
2. Soyer T, Aydos TR., Hancerliogullari O, Korkut O, Aktuna Z, Cakmak M.. *Effect of Whole Gut Irrigation Solutions on Gastrointestinal Smooth Muscle Activity*. *J Ped Surg*. 2009;44:1719–24.
3. BMJ Evidence Center. 2012. *Hirschsprung's Disease*. Diunduh dari situs web <http://bestpractice.bmj.com/best-practice/monograph/750/treatment/step-by-step.html> [27/2/13]
4. Pena A, Levitt M.. *Pediatric Surgical Problem*. Dalam: Corman ML. Colon and rectal surgery, 5th ed. Lippincott Williams & Wilkins. 2005;p.561
5. Intermountain Healthcare Primary Children's Medical Center. 2011. *Rectal Irrigation for Enterocolitis*. Diunduh dari situs web <https://intermountainhealthcare.org/> [17/2/13]
6. Connecticut Children's Medical Center. 2011. *Rectal Irrigation for the Newborn*. Diunduh dari situs web http://nursing.uhc.edu/unit_manuals/ccmc_nicu/MANUAL/rectal_irrigation/ [19/2/13]
7. McWilliams D. *Rectal Irrigation for Patients with Functional Bowel Disorders*. *Nurs Stand*. 2010;24:42–7.
8. Johnson H. 2012. *Rectal Washout*. *Great Ormond Street Hospital for Children*. Diunduh dari situs web <http://www.gosh.nhs.uk/health-professionals/clinical-guidelines/rectal-washout/> [17/2/2013]
9. Murphy F, Menezes M, Puri P. *Enterocolitis Complicating Hirschsprung's Disease*. Dalam: Holschneider AM, Puri P. (editor). *Hirschsprung's Disease and Allied Disorders, 3rd edition*. Berlin: Springer. 2008;p.137–40.
10. Teitelbaum DH, Coran AG. *Long-Term Results and Quality*

- of Life After Treatment of Hirschsprung's Disease and Allied Disorders*. Dalam: Holschneider AM, Puri P. (editor). *Hirschsprung's Disease and Allied Disorders*, 3rd edition. Berlin: Springer. 2008;p. 391
11. Buyukyavuz I, Talim B, Ciftci AO, Kale G, Senocak ME, Buyukpamukcu N. *An Experimental Study of Choleric Effect and Histopathologic Alterations in the Gastrointestinal System after Whole-Bowel Irrigation*. J Paed Surg 2004;39:582–6.
 12. Bingol-Kologlu M. Senocak ME, Talim B, Kale G, Ocal T, Buyukpamukcu N. *A Comparative Histopathologic Evaluation of the Effects of Three Different Solutions Used for Whole Bowel Irrigation: an Experimental Study*. J Paed Surg. 2000.35:564–8.
 13. Demirogullari B, Poyraz A, Cirak MY, Sonmez K, Ozen IO, Kulah C, et.al. *Effects of Hyperosmolar Agents – Lactulose, Lactitol, Sodium Phosphate and Polyethylene Glycol– on Cecal Coliform Bacteria During Traditional Bowel Cleansing: an Experimental Study in Rats*. Eur Surg Res. 2004;36:159–64.
 14. Cincinnati Children's Colorectal Center. Enemas. Diunduh dari www.cincinnatichildrens.org/ [17/2/13]
 15. Levitt MA, Pena A. *Treatment of Fecal Incontinence*. Dalam Holschneider AM, Hutson JM. (penyunting). *Anorectal Malformations in Children: Embryology, Diagnosis, Surgical Treatment, Follow-Up*. Berlin: Springer. 2006; hal 380.
 16. The Ohio State University Medical Center. 2004. *How to Make Normal Saline*. Diunduh dari situs web <https://patient-education.osumc.edu/Documents/makenor.pdf> [27/2/13]
 17. Sinha SK, Kanojia RP, Rawat JD, Wakhlu A, Kureel SN, Tandon RK, et al. *Comparison of Three Solutions for Total Gut Irrigation in Pediatric Patients*. Ped Surg Intl. 2007.23:581–4.
 18. Singh SJ, Cummins G, Manglick P, Smith G. *How to Test the Safety of Homemade Antegrade Colonic Washout Fluid?* Ped Surg Intl. 2002;18:81–82.
 19. Bucher P, Gervaz P, Egger JF, Soravia C, Morel P. *Morphologic alterations associated with mechanical bowel preparation before elective colorectal surgery: a randomized trial*. Dis Col Rect. 2006;109–112.
 20. Hay JM, Boussougant Y, Lacaine F, Regnard JF, Molkhov JM, Roverselli D. *Povidone-Iodine Enema as a Preoperative Bowel Preparation for Colorectal Surgery: a Bacteriologic Study*. Dis Col Rect. 1989;32:9–13.